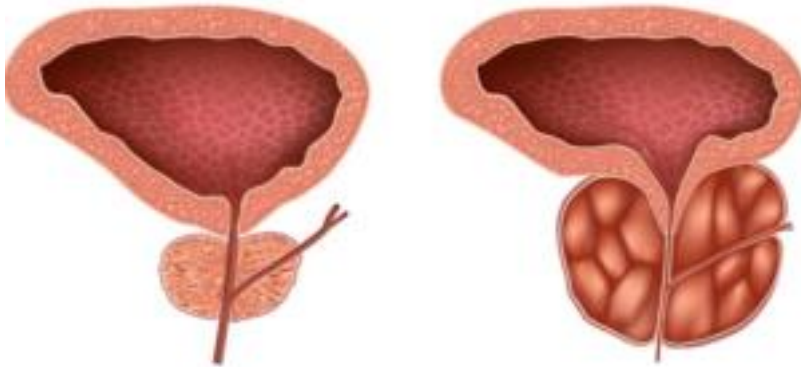

Embolisation de la prostate

EMBOLISATION DES ARTERES PROSTATIQUES

Pourquoi l'embolisation de la prostate ?

L'embolisation des artères prostatiques est une technique novatrice non chirurgicale, mini invasive, permettant de traiter les symptômes de l'hypertrophie bénigne de prostate, autrement connu sous le terme d'adénome de prostate.



Hypertrophie de Prostate

L'augmentation du volume de la prostate est une situation très fréquente à partir de 50 ans. Cette augmentation de volume peut causer chez certains patients une obstruction sous-vésicale ainsi que des signes urinaires irritatifs. Les symptômes du bas appareil urinaire altèrent de façon significative la qualité de vie des hommes de façon croissante après 50 ans. Bien que l'hypertrophie bénigne de prostate soit une situation clinique extrêmement fréquente (46 % chez les plus de 60 ans), les signes associés ne sont pas toujours en rapport avec cet élargissement prostatique. Il convient d'éliminer les autres causes (vésicale notamment, neurologique etc.). Néanmoins, ces symptômes (dysurie, pollakiurie, nycturie, etc...) peuvent avoir un retentissement important sur la qualité de vie voire sur la fonction sexuelle des hommes affectés.

Pour quels patients réalise-t-on l'embolisation de la prostate ?

Un radiologue interventionnel réalise cette procédure en salle de cathétérisme vasculaire.

L'embolisation se pratique en alternative à la chirurgie transurétrale (résection transurétrale de prostate ou chirurgie laser plus récemment, HOLEP®, Greenlight®)

ainsi qu'en alternative aux autres traitements mini invasifs (Urolift®, Rezum®, Aquabeam®). En effet, les critères de traitement par embolisation sont actuellement les mêmes que pour la chirurgie (symptômes du bas appareil urinaire modérés à sévères, en s'appuyant en partie sur le [score IPSS](#)).

La décision thérapeutique revient en dernier lieu au patient après avoir discuté de son cas avec les médecins concernés (médecin généraliste, urologue et radiologue interventionnel)

La surveillance active d'un cancer de bas grade (Gleason 6) ne présente pas une contre-indication absolue à l'embolisation, mais ces cas doivent être discutés en réunion de concertation pluridisciplinaire comme tout cancer.

Il n'existe pas de limite supérieure de taille pour réaliser une embolisation et les effets sont même majorés sur les grosses prostatites. En revanche en dessous de 35 à 40 g le geste devient techniquement difficile et le bénéfice discutable.

Les contre-indications à l'embolisation sont une insuffisance rénale, un cancer prostatique nécessitant un traitement spécifique curatif (radiothérapie ou prostatectomie radicale) ou une allergie grave au produit de contraste iodé non bilantée.

Un bilan de coagulation et la mesure du volume prostatique seront des étapes préalables indispensables ainsi que l'avis d'un urologue. Le geste peut être réalisé sous antiagrégants plaquettaires voire sous anticoagulation en fonction des patients (notamment en cas d'abord radial). Un dosage des PSA sera également requis dans le cadre du dépistage du cancer de prostate.

Comment se déroule l'embolisation de la prostate ?

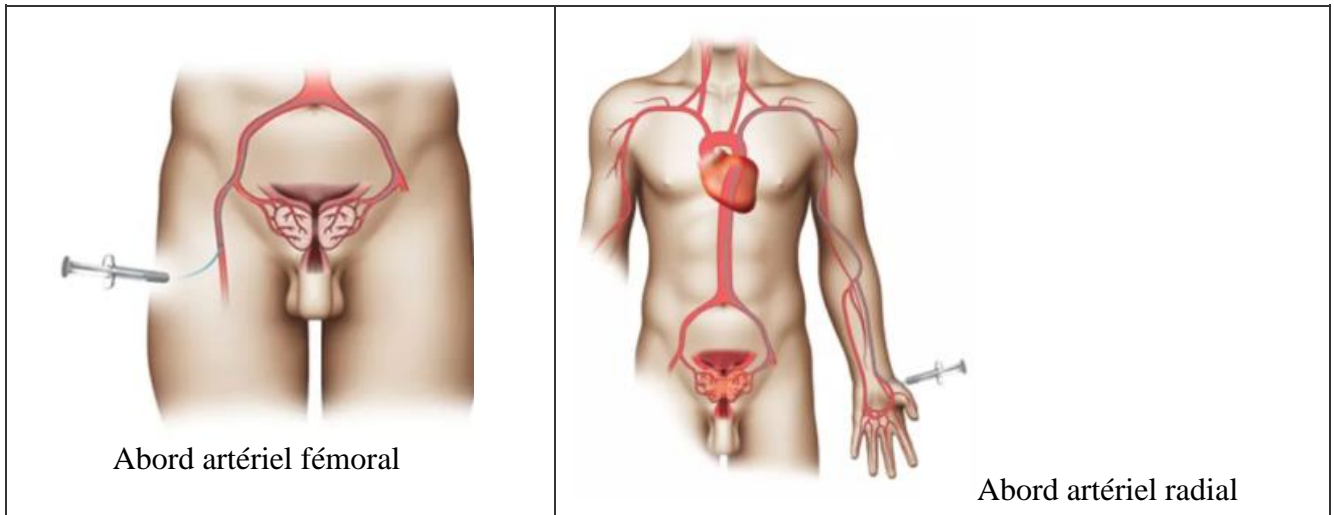
La procédure se déroule en **ambulatoire** sous anesthésie locale et **sans sondage vésical**.

Le patient rentre le matin et sort en fin d'après-midi après avoir uriné, sans douleur.

Le geste dure entre 45 minutes à 1h30 en fonction de la difficulté technique. Plus l'anatomie vasculaire est tortueuse (fréquent chez les patients âgés) plus le cathétérisme peut s'avérer compliqué.

Le radiologue met en place un abord vasculaire artériel (radial gauche ou fémoral droit en fonction de l'anatomie de chaque patient) sous anesthésie locale et contrôle échographique.

L'abord radial est une voie couramment utilisée en cardiologie interventionnelle pour les coronarographies mais encore peu pratiquée par les radiologues interventionnels. L'intérêt de la voie radiale est le moindre taux de complication du point de ponction (notamment d'hématome) et la possibilité pour le patient de pouvoir marcher directement après l'intervention et de sortir plus rapidement de l'ambulatoire, *a contrario*, la voie fémorale impose un allitement d'au moins 4 heures. Néanmoins, elle n'est pas utilisable chez les patients de grande taille.



Une fois, l'accès artériel en position, la procédure se déroule sans aucune douleur.

Un cathéter de 1,6 mm est introduit par l'accès artériel et est guidé à l'aide des rayons X jusque dans les artères iliaques internes. Puis un microcathéter de 0,6 mm de diamètre est introduit dans le cathéter dit porteur (système co-axial) jusqu'aux artères prostatiques.

Les artères prostatiques connaissent de nombreuses variantes d'où la difficulté potentielle du geste. Il peut exister une à deux artères par côté (1,4 en moyenne). Le diamètre des artères prostatiques est d'environ 1 mm. L'origine de ces artères est très variable en fonction des patients ce qui rend ce geste difficile. Une acquisition 3D permet de repérer la ou les artères prostatiques et de les cathétériser à l'aide d'une superposition entre l'image 3D et l'image radiographique.

Une fois placé dans l'artère prostatique, on s'assure par des acquisitions 3D de l'absence d'anastomose et donc l'absence de risque d'embolisation hors cible. Puis, on injecte des microparticules (diamètre moyen de 300 à 500 microns) jusqu'à arrêt complet du flux. Ces microparticules peuvent être remplacées ou complétées par l'injection d'un agent liquide (Onyx® ou Glubran®) en fonction de la configuration vasculaire qui ont l'avantage de réaliser une occlusion complète et définitive du vaisseau cible avec une meilleure visualisation à l'injection.

Il n'y a pas de risque de migration de billes après l'embolisation. Les billes sont « coincées » dans le plus petit vaisseau qu'elles peuvent atteindre.

Le radiologue pratique une compression au point d'entrée du cathéter (point de ponction) pour éviter tout hématome. En cas d'abord radial, un bracelet compressif gonflable permet d'effectuer la compression.

Quelles sont les suites de l'embolisation ?

Après l'embolisation, le patient passe brièvement (45 minutes) en salle post-interventionnelle, puis retourne en chambre dans le service ambulatoire où le radiologue interventionnel passera le faire sortir dans l'après-midi.

Le **syndrome post embolisation** est systématique après une embolisation de prostate. Il est secondaire à l'inflammation de la glande après l'obturation des vaisseaux et donne lieu à des signes irritatifs (pollakiurie, brûlures urinaires entre autres) pendant en moyenne 3 à 7 jours.

Plus le volume prostatique est élevé plus ce syndrome est marqué (notamment au-dessus de 100g ou ml de tissu prostatique).

Le patient peut également présenter de façon exceptionnelle une hémospérmié, une hématurie ou une rectorragie, sans gravité. Elles sont toutes transitoires (environ 2 semaines).

Les complications potentielles sont les suivantes :

- Hématome au point de ponction (moins fréquent par voie radiale)
- Prostatite (infectieuse) traitée par antibiotiques : rare et plus fréquent sur les patients sondés à demeure
- Embolisation hors cible (exceptionnelle grâce à l'utilisation de l'imagerie 3D)

Les effets bénéfiques de l'intervention se font sentir au bout de 15 jours à 1 mois avec un plateau vers 3 mois.

Le traitement à visée urinaire habituellement pris par le patient est continué pendant 1 mois après l'embolisation.

Il n'y a aucun effet sur la fonction sexuelle. Certaines études ont même montré une amélioration du score de la fonction sexuelle.

Les effets sur les symptômes du bas appareil urinaire sont durables et le recul, certes limité (15 ans), permet aujourd'hui de constater une très bonne efficacité pour un risque extrêmement limité.

Après une embolisation des artères prostatiques, il n'y a **jamais d'éjaculation rétrograde** (qui est constante après chirurgie).

En cas d'échec de l'embolisation (entre 5 et 10 % selon les séries), une 2ème tentative peut être envisagée.

Après un échec clinique, une autre thérapeutique notamment chirurgicale est parfaitement envisageable et ce d'autant que certaines équipes ont montré l'efficacité d'une séquence embolisation puis chirurgie.

Dans notre expérience, la chirurgie après embolisation est une option rare du fait de la réussite technique très fréquente de la procédure.

Le patient pourra reprendre le travail 5 jours après l'embolisation en moyenne.

L'activité sexuelle n'est pas limitée après le geste mais du fait du syndrome post-embolisation, elle est généralement peu appropriée les 5 premiers jours.

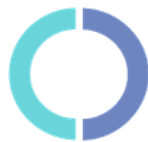Le patient est revu en consultation à 3 mois après l'embolisation.

Combien ça coûte ?

Le geste est remboursé par la sécurité sociale.

Au CHU de Dijon, il n'est pas pratiqué de dépassement d'honoraire.

Concernant les patients non couverts par la sécurité sociale française, une couverture à l'aide la carte européenne peut être envisagée. Pour les patients en dehors de l'Union européenne un devis peut être établi par la structure de soins qui prend en charge le patient.



Ce document d'information vous a été transmis via le site internet du
CENTRE DE RADIOLOGIE INTERVENTIONNELLE CHU DIJON

<https://www.radiologie-interventionnelle-chu-dijon.fr/>